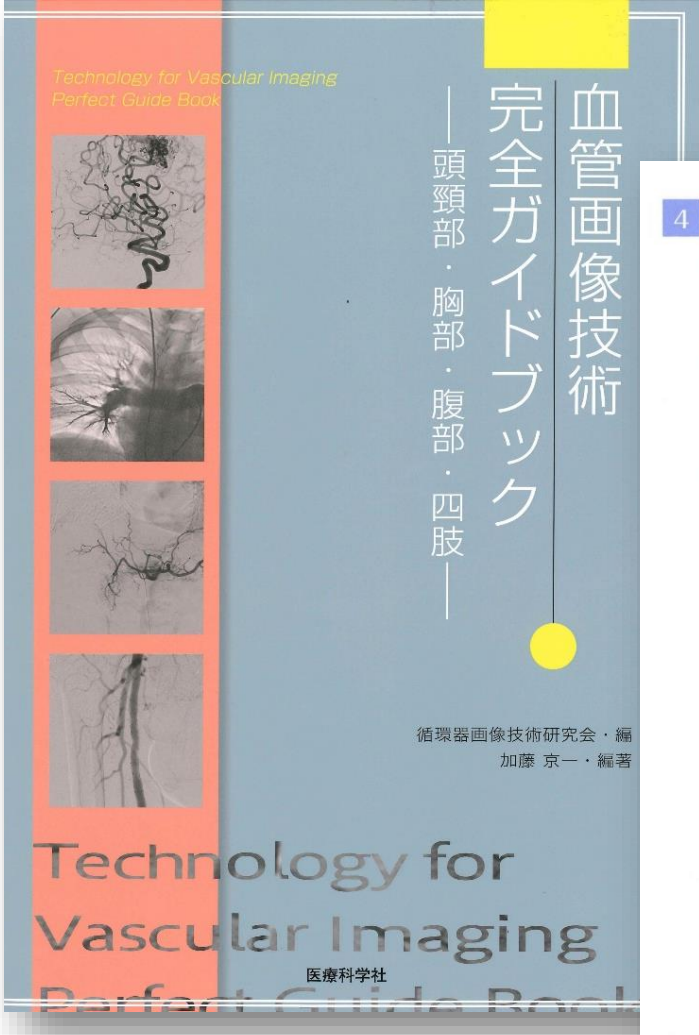


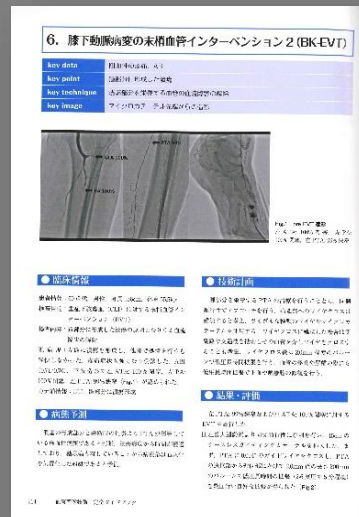
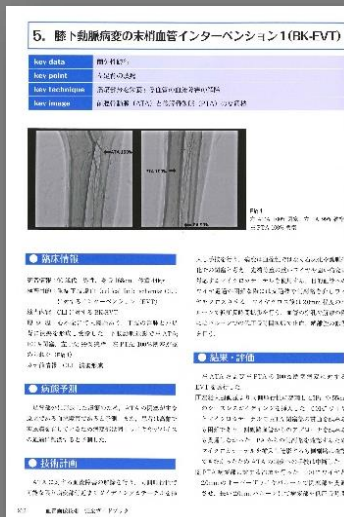# 放射線科 田倉寛恵技師が執筆した症例が

## 『血管画像技術 完全ガイドブック—頭頸部・胸部・腹部・四肢—』

に掲載されました！



4	四肢領域	田島 修, 坂本 肇, 田倉寛恵	177
1	下肢動脈疾患と血管解剖		177
	病態		177
	解剖と造影		177
2	撮影技術		182
	骨盤・四肢の診断		182
	腸骨動脈		182
	下肢動脈		182
2	臨床症例：骨盤領域 IVR		184
	骨盤内悪性腫瘍に対する動注化学療法		184
	女性性器出血		184
	子宮筋腫		186
	持続性陰茎勃起症		186
	骨盤部骨腫瘍		186
	骨盤骨折		186
	症例		
	1. 急性動脈閉塞に対する血栓除去術 thrombectomy for acute limb ischemia		188
	2. 末梢血管病変に対する血管形成術 1 percutaneous transluminal angioplasty for peripheral artery disease		192
	3. 末梢血管病変に対する血管形成術 2 percutaneous transluminal angioplasty for peripheral artery disease		198
	4. 炭酸ガス造影を利用した末梢動脈疾患に対する 末梢血管インターベンション		208
	5. 膝下動脈病変の末梢血管インターベンション 1 (BK-EVT)		212
	6. 膝下動脈病変の末梢血管インターベンション 2 (BK-EVT)		214
	7. その他の症例		217



※著作権は、医療科学社にあります。